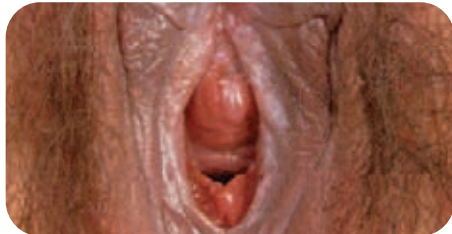
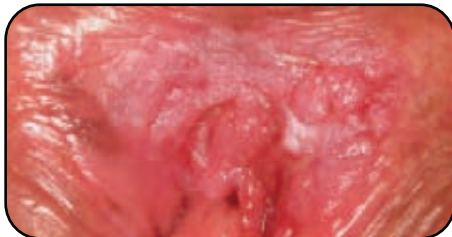
VPH y cáncer de cuello de útero

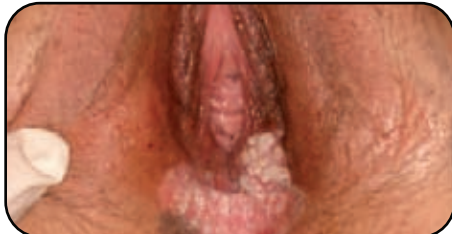► Vulva Normal¹



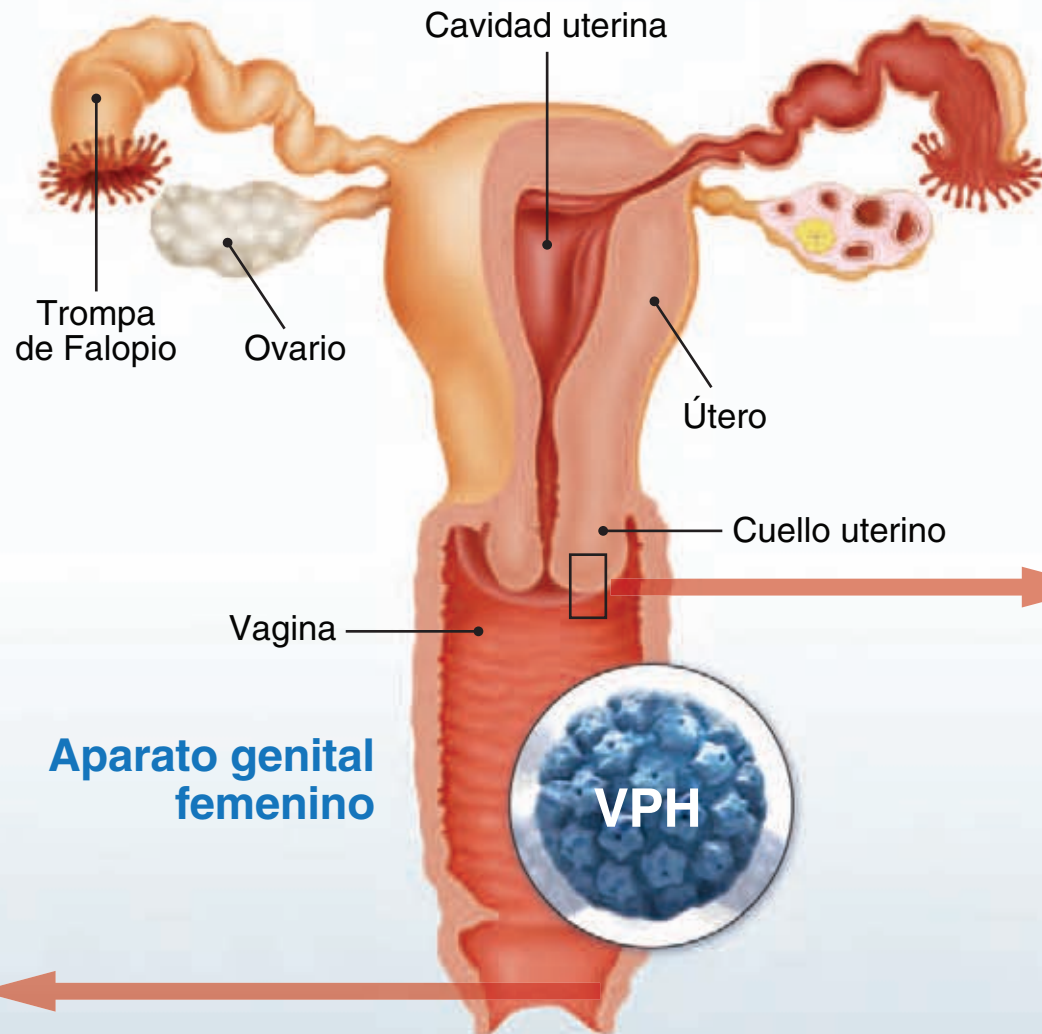
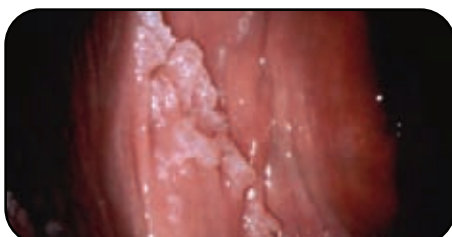► VIN 3. Neoplasia intraepitelial de vulva¹



► VIN 3. con microcarcinoma¹



► Verrugas genitales¹



Aparato genital femenino

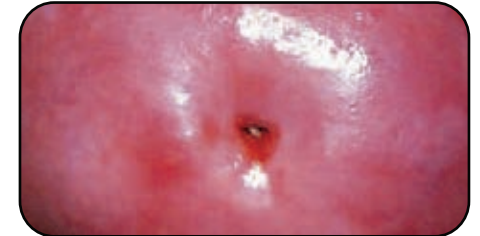
Información avalada por



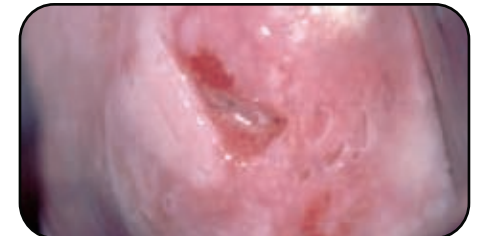S.E.G.O.

Sociedad Española de Ginecología y Obstetricia

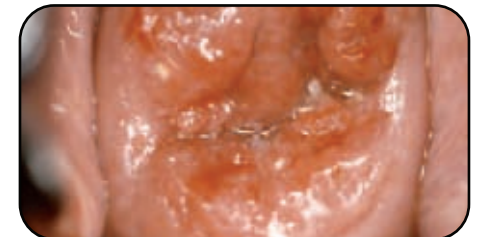► Cérvix Normal¹



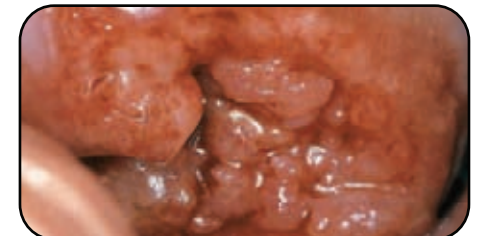► Cambios menores compatibles con lesión de bajo grado, neoplasia intraepitelial cervical (CIN 1)²



► Cambios mayores compatibles con lesión de alto grado, neoplasia intraepitelial cervical (CIN 2/3)²

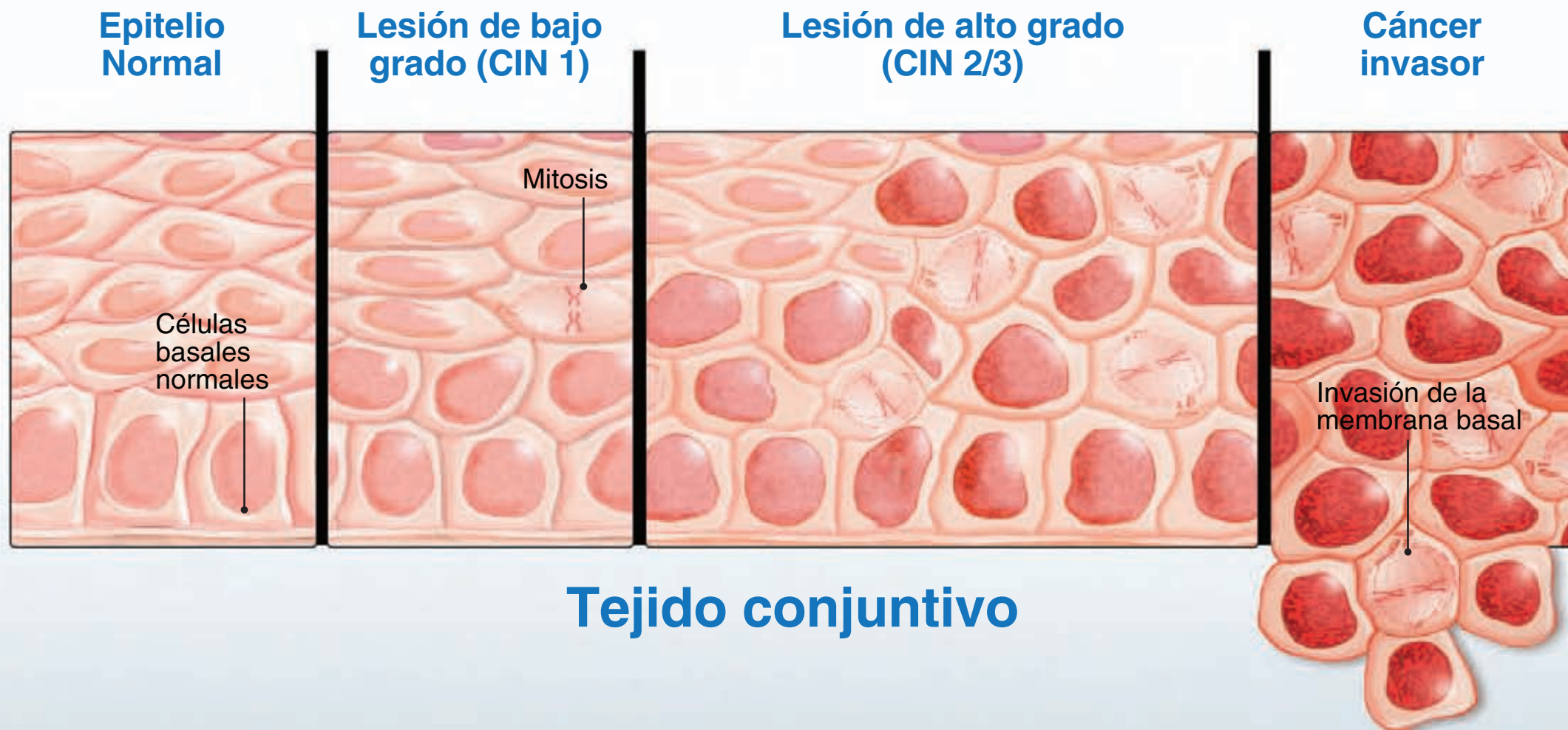


► Carcinoma invasor de cuello de útero¹



1. Foto cortesía del Dr. Monsonego; 2. Foto cortesía del Dr. Renzo Barrasso.

¿Cómo se desarrolla el cáncer de cuello de útero?



CIN: Neoplasias cervicales intraepiteliales.

Información avalada por



S.E.G.O.

Sociedad Española de Ginecología y Obstetricia